

Joana Costa Soares<sup>1</sup>

Sofia Alexandra

Pereira Pires<sup>2</sup>

Pascoal Moleiro<sup>1</sup>

# Quando a acne é a ponta do iceberg

*When acne is the tip of the iceberg*

## RESUMO

**Objetivo:** A acne é uma patologia comum na adolescência. A acne grave, resistente à terapêutica ou associada a sinais sistêmicos pode ser a manifestação de uma doença sistêmica. Descreve-se um caso de hiperplasia congênita da suprarrenal, forma não clássica (HCSR-NC), que se manifestou como um caso de acne grave e refratária. **Descrição do caso:** Apresenta-se o caso de uma adolescente avaliada em consulta aos onze anos por acne exuberante de agravamento progressivo desde os oito anos, com má resposta ao tratamento. Não havia sinais de puberdade precoce, aceleração do crescimento ou hirsutismo. Analiticamente, ela apresentava elevação da testosterona total, da delta-4-androstenediona e da 17-hidroxiprogesterona, sem alterações ecográficas na suprarrenal e sem critérios de ovário policístico. Um estudo genético confirmou o diagnóstico suspeito de HCSR-NC, quando foi então medicada com hidrocortisona e teve boa resposta. **Comentários:** Nesta forma clínica existe bloqueio enzimático parcial, não ocorrendo deficiência do cortisol. Assim, pode apresentar-se de forma tardia através de sinais e/ou sintomas causados pelo hiperandrogenismo. Nos casos sintomáticos é recomendada a corticoterapia oral. A acne grave e refratária ao tratamento deve ser investigada e considerar-se a hipótese de HCSR-NC. O diagnóstico de HCSR-NC é ainda importante por ser uma possível causa de infertilidade e por estar recomendado o aconselhamento pré-natal.

## PALAVRAS-CHAVE

Hiperplasia Suprarrenal Congênita; Acne Vulgar; Acne Queloides; Hiperandrogenismo; Criança.

## ABSTRACT

**Objective:** Acne is a common pathology in adolescence. The severe acne, therapeutically resistant or associated with systemic symptoms may be a sign of a systemic disease. We report a case of nonclassic congenital adrenal hyperplasia (NCAH), in which the main sign was severe and refractory acne. **Case Description:** Describes the case of an eleven-years old female referred to an outpatient consult due to exuberant, progressive and refractory acne since eight years old, which did not respond to treatment. There were no signs of precocious puberty, accelerated growth or hirsutism. She had elevated levels of total testosterone, delta-4-androstenedione and 17-hydroxyprogesterone and no changes in the adrenal gland or polycystic ovarian criteria. A genetic study confirmed the suspicious diagnosis of NCAH, when she was then medicated with hydrocortisone and had a good response. **Comments:** In NCAH there is a partial enzymatic blockade, and cortisol deficiency does not occur. Therefore, it may have a late presentation with signs and/or symptoms caused by hyperandrogenism. Oral corticosteroids are recommended in symptomatic cases. Severe and treatment-resistant acne should be investigated and NCAH hypothesis should be considered. The diagnosis of NCAH is also important because it is a possible cause of infertility and because prenatal counseling is recommended.

## KEY WORDS

Adrenal Hyperplasia, Congenital; Acne Vulgaris; Acne Keloid; Hyperandrogenism; Child.

<sup>1</sup>Departamento de Pediatria. Centro Hospitalar de Leiria, Portugal.

<sup>2</sup>Departamento de Pediatria - Hospital Pediátrico de Coimbra, Centro Hospitalar e Universitário de Coimbra. Coimbra, Portugal.

## > INTRODUÇÃO

A acne é uma doença cutânea muito frequente, atingindo na adolescência uma prevalência de 70 a 87% da população.<sup>1</sup> O seu carácter multifatorial reflete o papel da infecção, queratinização anormal e reação imunológica, bem como influências hormonais na unidade pilosebácea.<sup>2</sup> Pode também ser uma manifestação de hiperandrogenismo pois os androgénios induzem a produção de sebo e em excesso podem provocar ou agravar a acne.<sup>3</sup> O hiperandrogenismo tem várias causas, como tumores produtores de androgénios, síndrome de ovário policístico ou hiperplasia congénita adrenal.<sup>3</sup>

Apesar da elevada prevalência da acne na adolescência, esta pode ser um sinal isolado de doenças sistêmicas. Deve-se suspeitar de casos de acne em crianças entre um e sete anos e adolescentes como acne grave e/ou resistente ao tratamento, associando este a outros sinais de hiperandrogenismo (exemplo: sinais de puberdade precoce, de virilização, hirsutismo, irregularidades menstruais, infertilidade) ou outros sintomas sistêmicos (exemplo: queixas articulares como na síndrome SAPHO - Sinovite, Acne, Pustulose, Hiperostose, Osteíte inflamatória; e sinais de hipercortisolismo como na síndrome de Cushing).<sup>1-6</sup>

No presente estudo descreve-se um caso de hiperplasia congénita da suprarrenal não clássica (HCRS-NC) numa adolescente com onze anos, cuja apresentação foi acne exuberante e com má resposta ao tratamento. Considera-se este caso relevante pois a acne foi o único sinal de hiperandrogenismo, levando ao diagnóstico de uma doença endocrinológica com potenciais consequências a longo prazo.

## > DESCRIÇÃO DO CASO

Adolescente do género feminino, referenciada à Consulta de Medicina do Adolescente aos onze anos por acne exuberante com três anos de evolução. Apresentava um crescimento estaturoponderal regular, sem aumento da velocidade de crescimento e desenvolvimento psicomotor

normal. Esta não apresentava antecedentes familiares de infertilidade, ambiguidade genital ou morte neonatal inexplicada, e não tomava medicação crônica.

Aos oito anos a paciente iniciou lesões de acne, aos nove anos apareceram pilosidades púbicas e a telarca aconteceu aos dez anos. Recorreu pela primeira vez a consulta de Dermatologia aos dez anos e foi medicada com minociclina e eritromicina, sem melhoria da acne, tendo sido referenciada para a consulta de Medicina do Adolescente. Nesta consulta, aos onze anos e dois meses, ao exame objetivo destacava-se a acne exuberante com lesões cicatriciais na face, região cervical e tórax (Figura 1). Apresentava um estadio pubertário M3/P5, ainda sem menarca, sem hirsutismo nem sinais de virilização genital, ou estrias cutâneas. Foram apresentadas como hipóteses de diagnóstico principais a HCRS-NC e a síndrome do ovário policístico.

Analiticamente a adolescente apresentava elevação da testosterona total (81,18ng/dl), da delta-4-androstenediona (5,52 µg/L) e da 17-OHP (11,2ng/ml) e restante da avaliação analítica normal incluindo LH, FSH, estradiol, progesterona e DHEA-SO4 (Tabela 1). Na ecografia pélvica e das suprarrenais não mostrou massas na suprarrenal, ovários tinham dimensões normais apresentando algumas estruturas císticas de provável natureza funcional. Realizou-se um estudo genético que revelou uma mutação g. 1683G>T em homozigotia, a qual é compatível com uma deficiência parcial da 21-hidroxilase, confirmando o diagnóstico de HCRS-NC.

A adolescente manteve acompanhamento em consulta de Endocrinologia Pediátrica e Dermatologia, tendo sido medicada com isotretinoína oral, peróxido de benzoílo tópico e metilprednisolona, que foi posteriormente substituída por hidrocortisona (15 mg/m<sup>2</sup>/dia). Apresentou boa evolução clínica, mantendo a acne estável (Figura 2). Teve a menarca aos doze anos com ciclos regulares. O exame laboratorial periódico pós tratamento, incluindo a avaliação na última consulta aos treze anos, revelou uma tendência à normalização dos parâmetros analíticos (Tabela 1).

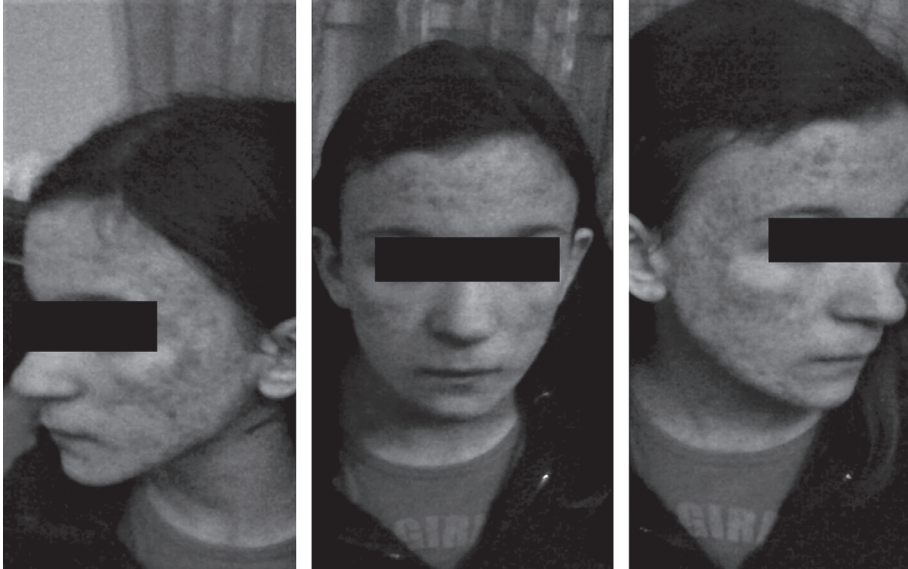

Figura 1. Acne exuberante na paciente analisada aos 11 anos (Imagem cedida pela família).

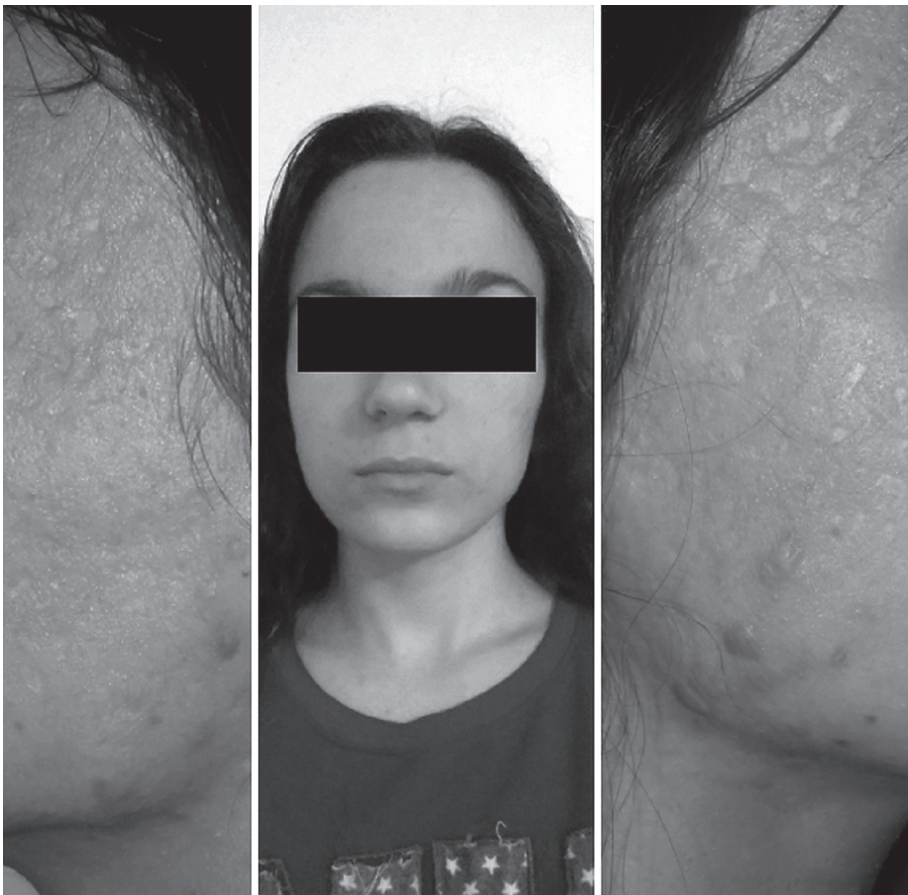


Figura 2. Melhoria do quadro de acne da paciente analisada após tratamento (Imagem cedida pela família).

**Tabela 1.** Resultados analíticos do caso clínico pré e pós tratamento.

	<b>Pré- tratamento (11anos; estadio M3P5)</b>	<b>Referência*</b>	<b>Pós- tratamento (13 anos; M4P5)</b>	<b>Referência*</b>
Testosterona total (ng/dL)	81,18 †	1.1-9.6	<20	2.3-13.9
Delta-4-androstenediona (µg/L)	5,52 †	0.5-1.7	1,9	0.47-2,8
17-hidroxiprogesterona (ng/mL)	11,2 †	0,11-1,55	2,05	0,18-2,3
LH (UI/L)	6,53	0,1-12,0	-	0,4-11,7
FSH (UI/L)	6,13	1.5-12.8	-	1.5-11.7
Estradiol (pg/mL)	60	7-60	-	21-85
Progesterona (ng/mL)	0,6	<0.1-2.5	-	<0.1-6.9
DHEA-SO4 (µg/dL)	131,2	32-226	-	58-260

† valores alterados. \*Valores de referência segundo: Esoterix Endocrinology, 2015.

## ➤ DISCUSSÃO

A hiperplasia congênita da suprarrenal (HCSR) engloba um grupo de doenças autossômicas recessivas, com mutação dos genes que codificam as enzimas envolvidas na síntese do cortisol.<sup>7</sup> A produção de cortisol e mineralocorticóides é comprometida levando a uma produção excessiva de androgênios. A forma mais comum é a deficiência de 21-hidroxilase (90-95% dos casos), codificada pelo gene CYP21A21, que é responsável pela conversão da 17-OHP (17-OHP) em 11-desoxicortisol<sup>7,8</sup> (Figura 3).

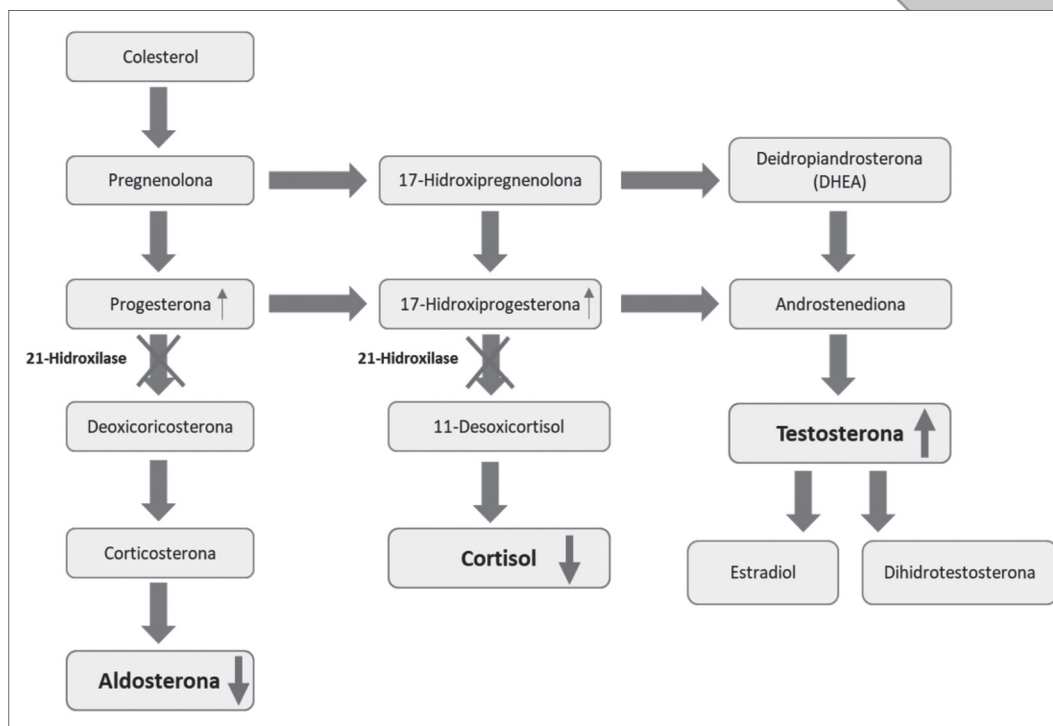
A doença pode ter duas apresentações clínicas: forma clássica, subdividida em perda de sal e simplesmente virilizante; e a forma não clássica ou de expressão tardia.<sup>8</sup> Esta última é muito mais frequente, com incidência de 1:10.000-20.000 nascimentos.<sup>9</sup>

Na forma não clássica, o bloqueio enzimático é parcial (20-50%), levando a uma estimulação da suprarrenal com produção excessiva de androgênios.<sup>10</sup> As pessoas com HCSR-NC são normalmente assintomáticas ao nascimento, sem sinais de virilização. No entanto, podem mais tarde

manifestar sinais de excesso de androgênios ou manter-se assintomáticos. Na infância a doença pode manifestar-se como puberdade precoce com aceleração do crescimento, existindo o risco de comprometer a estatura final, devido ao encerramento precoce das epífises. Na adolescência e idade adulta pode manifestar-se como hirsutismo (59%), acne (33%), irregularidades menstruais (54%), infertilidade (13%) e alopecia (8%).<sup>7,8,10,11,12</sup>

A acne exuberante e refratária pode ser o primeiro ou mesmo o único sintoma, tal como retratado neste caso, daí ser importante manter um nível de suspeição em casos atípicos de acne ou com má resposta ao tratamento.

O diagnóstico pode ser sugerido pela clínica, mas é confirmado por alterações hormonais. A elevação da 17-OHP é o marcador bioquímico da deficiência da 21-hidroxilase. Níveis de 17-OHP (colheita da manhã) > 82ng/dl (2,5nmol/l) em crianças, são muito sugestivos de HCSR-NC.<sup>13</sup> No entanto, os indivíduos com a forma não clássica podem ter valores normais de 17-OHP (2-11%)<sup>10</sup>, onde o método *gold-standard* para o diagnóstico é a prova de estimulação com ACTH, com doseamento da 17-OHP 60 minutos após administra-

**Figura 3.** Alterações na via da síntese do cortisol pelo déficit de 21-hidroxilase.

ção de 250gr tetracosactídeo (ACTH sintética).<sup>7,10</sup> Valores de 17-OHP aos 60 minutos entre 2-10ng/mL (6-30nmol/L) podem corresponder a portadores heterozigotos, valores entre 10- 100ng/mL (30-300nmol/L) são sugestivos de HCSR-NC e valores superiores a 100ng/mL (300nmol/L) são sugestivos de forma clássica da doença.<sup>7</sup> Tal como no caso apresentado, outras alterações hormonais estão também frequentemente presentes, tais como elevação da testosterona total e da delta-4-androstenediona. Pode também haver uma elevação da excreção urinária de metabolitos das 17-OHP, como o pregnetriol.<sup>7</sup> O estudo genético permite confirmar o diagnóstico em casos de elevação da 17-OHP.

No diagnóstico diferencial de HCSR-NC devem ser consideradas outras patologias que cursam com excesso de produção de androgênios, nomeadamente Síndrome de Ovário Policístico, tumores da suprarrenal ou gônadas e Síndrome de Cushing.

O tratamento apenas é necessário se houver sintomas, uma vez que ao contrário da forma clássica, a corticoterapia oral não é imprescindível para a sobrevivência. Assim, crianças cujo diagnóstico foi feito por rastreio genético, não têm indicação para tratamento. O tratamento só é iniciado nas crianças por pubarca precoce com rápida progressão, velocidade de crescimento acelerada com idade óssea avançada e em adolescentes/adultos por acne exuberante, hirsutismo e/ou oligomenorreia/infertilidade.

A dose de corticoides utilizada é a mínima possível para a suprimir o excesso de androgênios. O corticoide de primeira linha em idade pediátrica é a hidrocortisona (10-20mg/m<sup>2</sup>/dia) dividida em duas a três doses diárias. A prednisolona e dexametasona são também usadas em adultos, que no entanto, devem ser evitados em idade pediátrica pelo risco de comprometer o crescimento.<sup>7,8,13</sup>

Deve ser feito um acompanhamento clínico e analítico regular, com doseamento de 17-OHP,

delta-4-androstenediona e testosterona, com o objetivo de obter uma normalização da delta-4-androstenediona e testosterona. A secreção adrenal de androgênios não deve ser completamente frenada, visto que níveis suprimidos de 17-OHP podem indicar excesso de tratamento.<sup>13</sup> Em idade pediátrica é fundamental a vigilância do crescimento e desenvolvimento pubertário.

Nos casais que já tiveram um filho com HCSR ou quando um dos progenitores apresenta a doença, é importante o aconselhamento genético devido ao maior risco de fetos com a forma clássica da doença, cuja forma perdedora de sal acarreta risco de vida pelos distúrbios hidroeletrolíticos associados. No entanto, o diagnóstico pré-natal só é possível a partir da 9<sup>a</sup>-11<sup>a</sup> semanas de gestação através de biópsia das vilosidades coriônicas, ou a partir da 15<sup>a</sup>-18<sup>a</sup> semanas de gestação pela amniocentese.<sup>7,8</sup>

Tendo em conta de que se trata de uma doença autossômica recessiva, o aconselhamento genético pré-concepcional permite identificar as famílias de risco em que ambos os progenitores possuam a mutação. A probabilidade calculada de um casal, em que um é portador da forma não clássica e outro pertence à população geral, de ter um filho com a forma clássica é de 1:480, o que é significativamente maior ao risco calculado com base na incidência da população geral.<sup>8</sup> Por outro lado, a realização do diagnóstico pré-natal

e a identificação dos progenitores com mutação grave, permite a instituição de tratamento pré-natal com dexametasona a 20µg/kg/dia (baseado no peso prévio à gravidez), dividido em três doses (dose máxima de 1,5mg/dia).<sup>7,8</sup> Esta terapêutica tem como objetivo normalizar os níveis de 17-OHP no líquido amniótico e desta forma evitar a virilização e a ambiguidade genital. O tratamento deve ser instituído antes da 8<sup>a</sup> semana de gestação a todas as mulheres cujos fetos estão em risco de possuírem a forma clássica da doença. Esta terapêutica deve ser interrompida quando o feto é do sexo masculino ou quando o diagnóstico pré-natal exclui a forma clássica da doença.<sup>7</sup>

A HCSR-NC é uma das patologias autossômicas recessivas mais comuns, com sinais clínicos frequentes na população geral. A sua apresentação pode ser monossintomática, o que implica uma suspeição clínica elevada para o seu diagnóstico. As mulheres com HCSR-NC portadoras de mutação grave devem ter acesso a aconselhamento genético.

## AGRADECIMENTOS

A todos os colegas que seguiram este caso e que colaboraram no diagnóstico e posterior orientação terapêutica.

Aos pais pela disponibilidade no fornecimento das imagens da filha.

## REFERÊNCIAS

1. Eichenfield LF, Krakowski AC, Piggott C, Del Rosso J, Baldwin H, Friedlander SF et al. Evidence-based recommendations for the diagnosis and treatment of pediatric acne. *Pediatrics*. 2013 May;131 (Suppl3):S163-86.
2. Lucky AW. Hormonal correlates of acne and hirsutism. *AM J Med*. 1995 Jan 16;98(1A):89S-94S.
3. Degitz K, Placzek M, Arnold B, Schmidt H, Plewig G. Congenital adrenal hyperplasia and acne in male patients. *Br J Dermatol*. 2003 Jun; 148(6):1263-6.
4. Freira S, Fonseca H, Ferreira PD, Vasconcelos P, Fonseca JE. SAPHO syndrome in an adolescent: a clinical case with unusual severe systemic impact. *J Adolesc Health*. 2014 Aug;55(2):304-6.
5. Caputo V, Fiorella S, Curiale S, Caputo A, Niceta M. Refractory acne and 21-hidroxiylase deficiency in a selected group of female patients. *Dermatology*. 2010, 220:121-127.
6. Uzuncakmak TK, Karadag AS, Akdeniz N. Acne and systemic diseases. *EMJ Dermatol*. 2015, 3:73-78.

7. Azevedo T, Martins T, Lemos MC, Rodrigues F. Hiperplasia congénita da suprarrenal não clássica – aspetos relevantes para a prática clínica. *Rev Port Endocrinol Diabetes Metab.* 2014;9:59–64.
  8. Vieira A, Paiva S, Baptista C, Ruas L, Silva J, Gonçalves J et al. Hiperplasia congénita da suprarrenal de expressão tardia por deficiência de 21-hidroxilase. Revisão da literatura e estudo genético preconcepção de cinco casais. *Acta Med Port.* 2011, 24:099-110.
  9. Speiser PW, Azziz R, Baskin LS, Ghizzoni L, Hensle TW, Merke DP, et al. Congenital Adrenal Hyperplasia Due to Steroid 21-Hydroxylase Deficiency: An Endocrine Society Clinical Practice Guideline. 2010. *J Clin Endocrinol Metab Sep;*95(9):4133-60.
  10. Falhammar H, Nordenstrom A. Nonclassic congenital adrenal hyperplasia due to 21-hydroxylase deficiency: clinical presentation, diagnosis, treatment and outcome. *Endocrine.* 2015, 50:32-50.
  11. Cordinha C, Morais S, Cardoso R, Ramos L, Taborda A, Mirante A. Hiperplasia congénita da suprarrenal: quando o mesmo genótipo tem diferentes fenótipos. *Port Endocrinol Diabetes Metab.* 2011, 1:41-46.
  12. Genetics and clinical presentation of nonclassic (late-onset) congenital adrenal hyperplasia due to 21-hydroxylase deficiency. [Acesso em Agosto/2017]. Disponível em: [https://www.uptodate.com/contents/genetics-and-clinical-presentation-of-nonclassic-late-onset-congenital-adrenal-hyperplasia-due-to-21-hydroxylase-deficiency?source=search\\_result&search=Nonclassic%20congenital%20adrenal%20hyperplasia&selectedTitle=2~27](https://www.uptodate.com/contents/genetics-and-clinical-presentation-of-nonclassic-late-onset-congenital-adrenal-hyperplasia-due-to-21-hydroxylase-deficiency?source=search_result&search=Nonclassic%20congenital%20adrenal%20hyperplasia&selectedTitle=2~27).
  13. Diagnosis and treatment of non-classic (late-onset) congenital adrenal hyperplasia due to 21-hydroxylase deficiency [Acesso em Agosto/2017]. Disponível em: [https://www.uptodate.com/contents/diagnosis-and-treatment-of-nonclassic-late-onset-congenital-adrenal-hyperplasia-due-to-21-hydroxylase-deficiency?source=search\\_result&search=Nonclassic%20congenital%20adrenal%20hyperplasia&selectedTitle=1~27](https://www.uptodate.com/contents/diagnosis-and-treatment-of-nonclassic-late-onset-congenital-adrenal-hyperplasia-due-to-21-hydroxylase-deficiency?source=search_result&search=Nonclassic%20congenital%20adrenal%20hyperplasia&selectedTitle=1~27).
  14. Esoterix Laboratory Services [atualizado em 2015; Acesso em 6 de Agosto de 2018]. Disponível em: <https://www.esoterix.com/sites/esoterix/files/L5167.pdf>
-